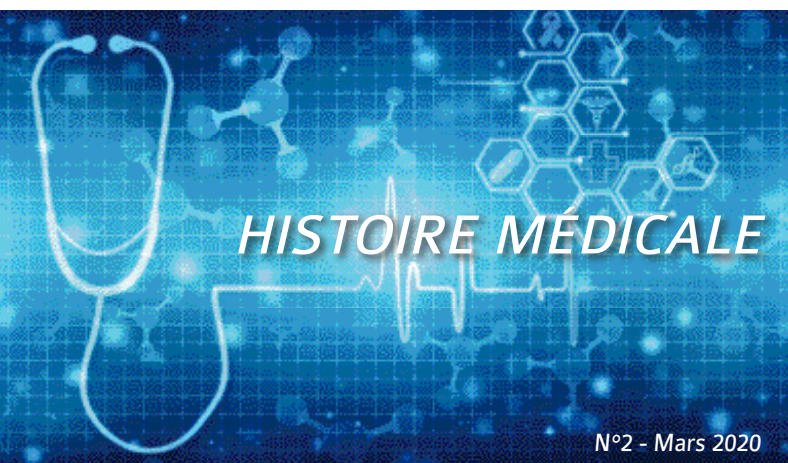


Cerba Vet

Laboratoire vétérinaire ZAC du Moulin de Massy
10 rue du Saule Trapu - 91300 MASSY
Tél. : +33 1 81 30 00 08 - Email : accueil@cerbavet.com



L'anomalie de Pelger-Huët

AU LABORATOIRE CERBA VET

Une numération et formule sanguines est envoyée au laboratoire Cerba Vet pour un **Berger australien**, femelle non stérilisée de 12 ans qui présente des **pertes vulvaires** blanchâtres.

Nous constatons une discrète **réticulocytose** sans anémie et une **thrombocytose** sur le frottis.

Mais surtout nous observons une **anomalie** remarquable : 100% des neutrophiles sont **non-segmentés** avec une chromatine dense et mature.

Ces neutrophiles peuvent être confondus avec des **Band Cells/métamyélocytes** et une déviation à gauche de la courbe **d'Arneth** (signe d'une inflammation active sévère, comme lors de pyomètre par exemple).

Cependant, la structure de la **chromatine** oriente vers une anomalie de **Pelger-Huët**.

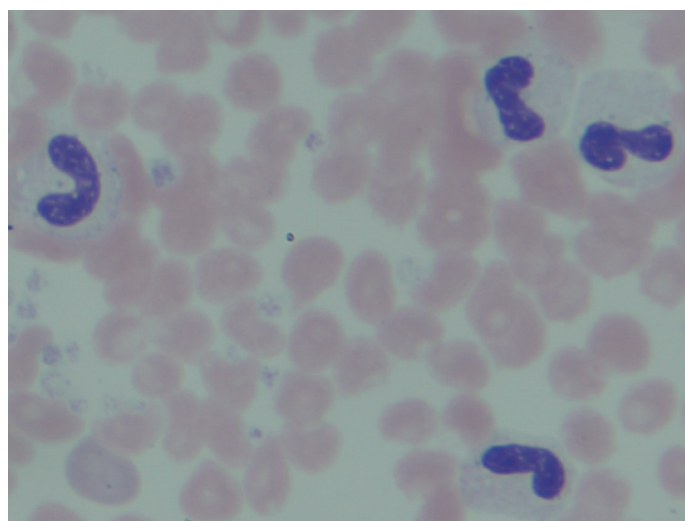
Les **éosinophiles** ne montrent pas de segmentation non plus, ce qui permet de confirmer l'anomalie de **Pelger-Huët**.

Les neutrophiles présentent quelques signes de **toxicité** : corps de Döhle et une **vacuolisation/basophilie** du cytoplasme, ce qui est compatible avec un foyer **suppuré** ou **nécrotique** ou avec un vieillissement des cellules.

C'est la raison pour laquelle le laboratoire Cerba Vet demande toujours un **frottis** sanguin réalisé à la clinique à partir d'un tube EDTA, non fixé, non coloré pour toute numération et formule sanguines ; ceci afin d'éviter les **dégradations** cellulaires dues au délai de transport.

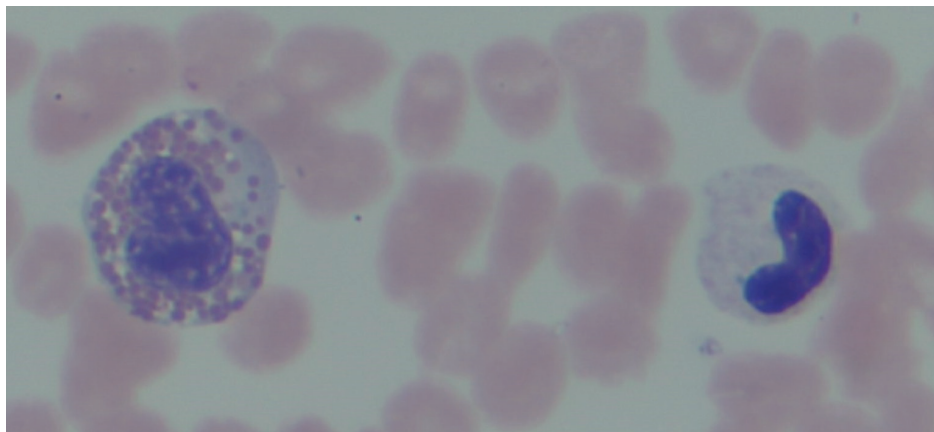


Kristina Museux,
DMV, CES HBAC, Vétérinaire,
Conseil Médical (Cerba Vet)

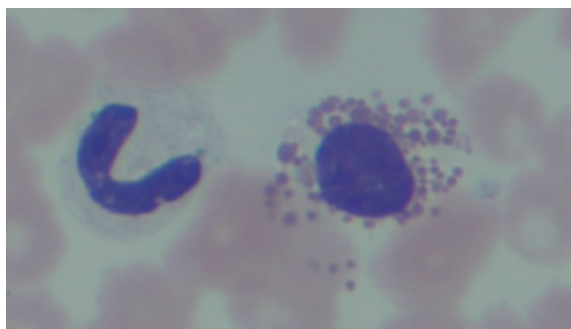


@Kristina Museux, Cerba Vet

Neutrophiles non-segmentés avec une chromatine dense et mature,
Anomalie de Pelger-Huët,
MGG, HPF x 100



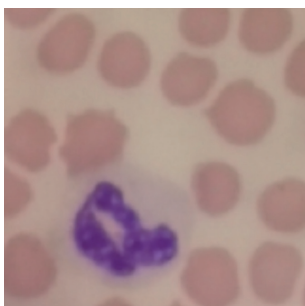
@Kristina Museux, Cerba Vet
Neutrophile et éosinophile
non-segmentés,
Anomalie de Pelger-Huët,
MGG, HPF x 100



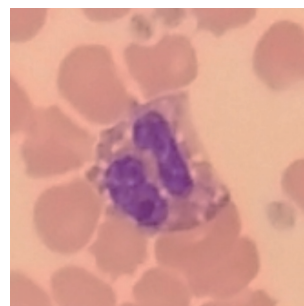
@Kristina Museux, Cerba Vet
Neutrophile non-segmenté,
Eosinophile avec noyau rond,
MGG, HPF x 100

POUR COMPARAISON

Neutrophile segmenté normal



Eosinophile segmenté normal



DISCUSSION

L'anomalie de Pelger-Huët est un défaut **héréditaire** de la lobulation normale du noyau des **granulocytes**. C'est une maladie génétique qui se transmet probablement selon un mode **autosomal dominant** incomplet. La forme homozygote est souvent **létale** in utero alors que les animaux hétérozygotes, porteurs de la mutation, ne présentent **aucune** anomalie fonctionnelle. C'est souvent une découverte fortuite comme dans le cas décrit ici.

Plusieurs **racés** peuvent être touchés par cette maladie, en particulier le **Berger australien**. Cette maladie existe aussi chez le chat (domestic shorthair), chez le cheval, le lapin et l'homme.

Il n'existe pas de dépistage génétique, mais un **dépistage sur frottis** peut être proposé en élevage.

À RETENIR

- Attention de **ne pas confondre** l'anomalie de Pelger-Huët avec une sévère **déviatio**n à gauche de la courbe d'Arneth (inflammation sévère).
- Les animaux **hétérozygotes** ne présentent **aucune** anomalie **fonctionnelle** de leurs granulocytes.